Amsterdam UMC
University Medical Centers

Fotodynamische therapie PDT

Maandag 18 maart 2024 | Dr. R. Diederen | VOVZ

Inhoud:

- Wat is PDT?
- Wat heb je er voor nodig?
- Welke patiënten komen in aanmerking?

Wat is PDT?

- Met name gebruikt voor behandeling van (huid)kanker
- Fotodynamische therapie (PDT) is een behandeling voor (chorio)retinale aandoeningen
- Intraveneuze injectie met medicatie, waarna activatie door licht

Wat is PDT?

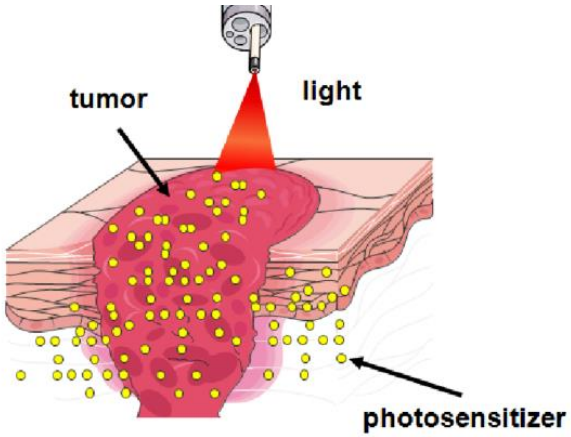

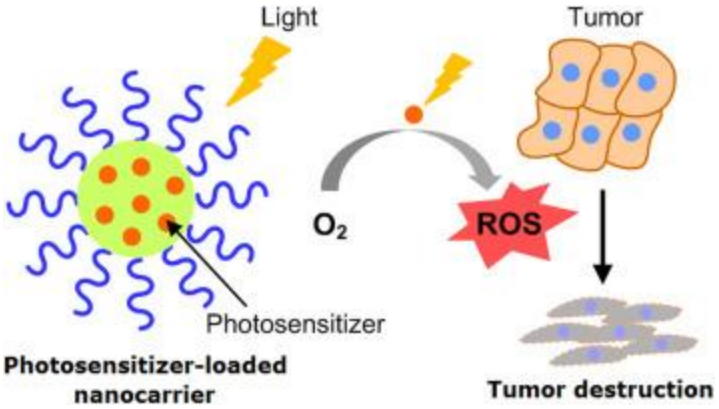

Amsterdam UMC
University Medical Centers

Hoe verloopt PDT?

1. goede indicatie (ICG) + recente OCT
2. mydriatica
3. lengte en gewicht patiënt
4. infuus met medicatie
5. Verdovingsdruppels/gel en contactglas
6. behandeling met “koude” laser
7. pat gaat daarna gelijk naar huis met voorzorgsmaatregelen

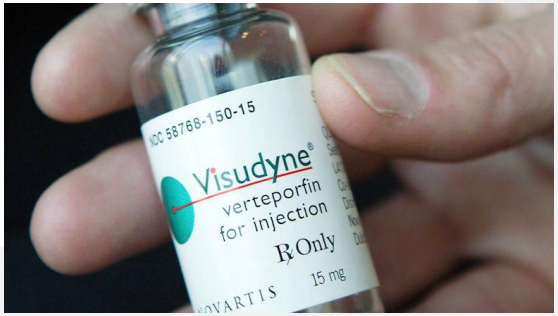

Amsterdam UMC
University Medical Centers

Wat heb je nodig?

- Intraveneuze injectie van verteporfine (Visudyne®)

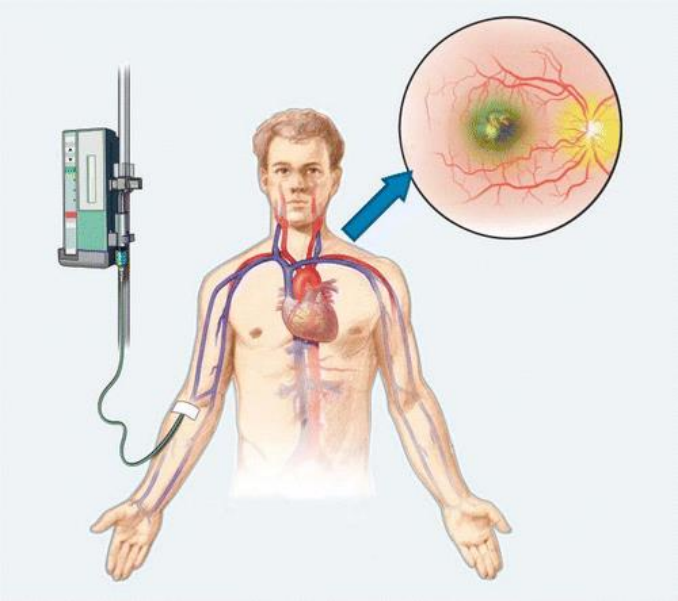

Wat heb je nodig?

- Laserapparaat (Laser Settings at 689 nm)
- Contactglas met gel
- ICG beelden

Amsterdam UMC
University Medical Centers

Wat heb je nodig?

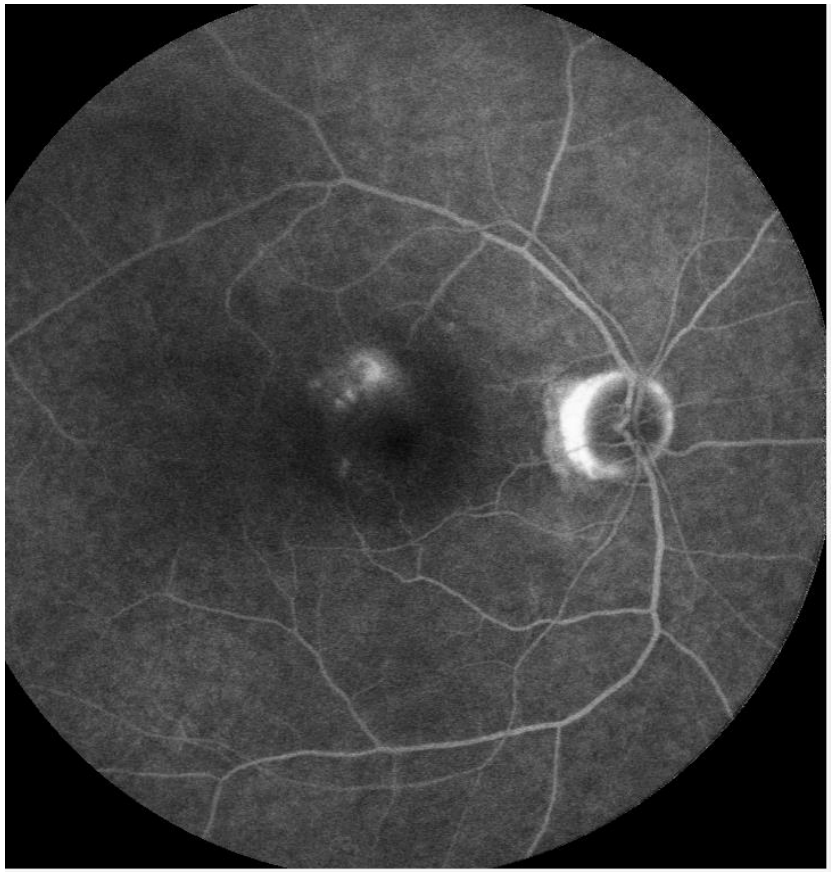

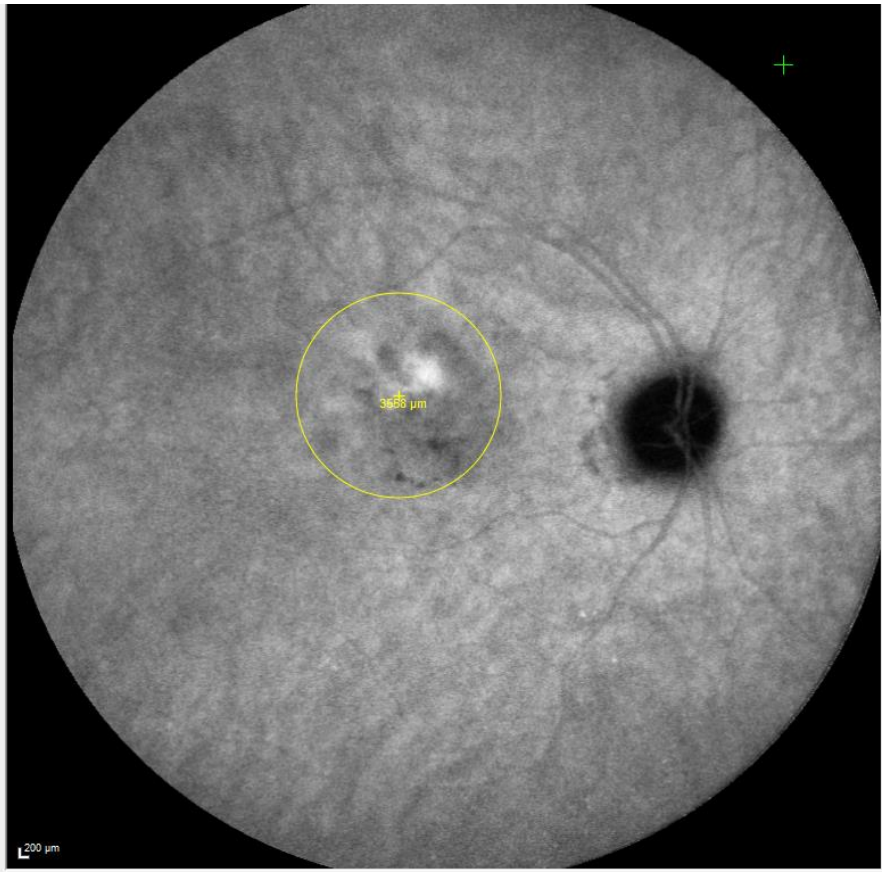

Amsterdam UMC
University Medical Centers

Na de PDT behandeling

- 48 uur uit het UV/hallogeen licht blijven
- kleding met lange mouwen en lange broekspijpen
- handschoenen,
- das of shawl
- jas met capuchon of hoed met brede rand
- dichte schoenen met sokken
- zonnebril

Amsterdam UMC
University Medical Centers

Welke pt komt in aanmerking?

1. CSC - chronische centrale serosa
2. PCV – polypoidale choroidale vasculopathie
3. Hemangioom

- (LMD – natte leeftijdsgebonden macula degeneratie)

Exsudatieve LMD

1999: **Treatment of AMC with PDT (TAP)** studie

PDT beter dan placebo bij sommige typen CNVs

2009: **ANCHOR** studie

Anti-VEGF superior tov PDT bij exs LMD

TAP study group; JAMA Ophthalmology 1999 – Brown et al.; Ophtlalmology 2000

Centrale Sereuze Chorioretinopathie (CSC):

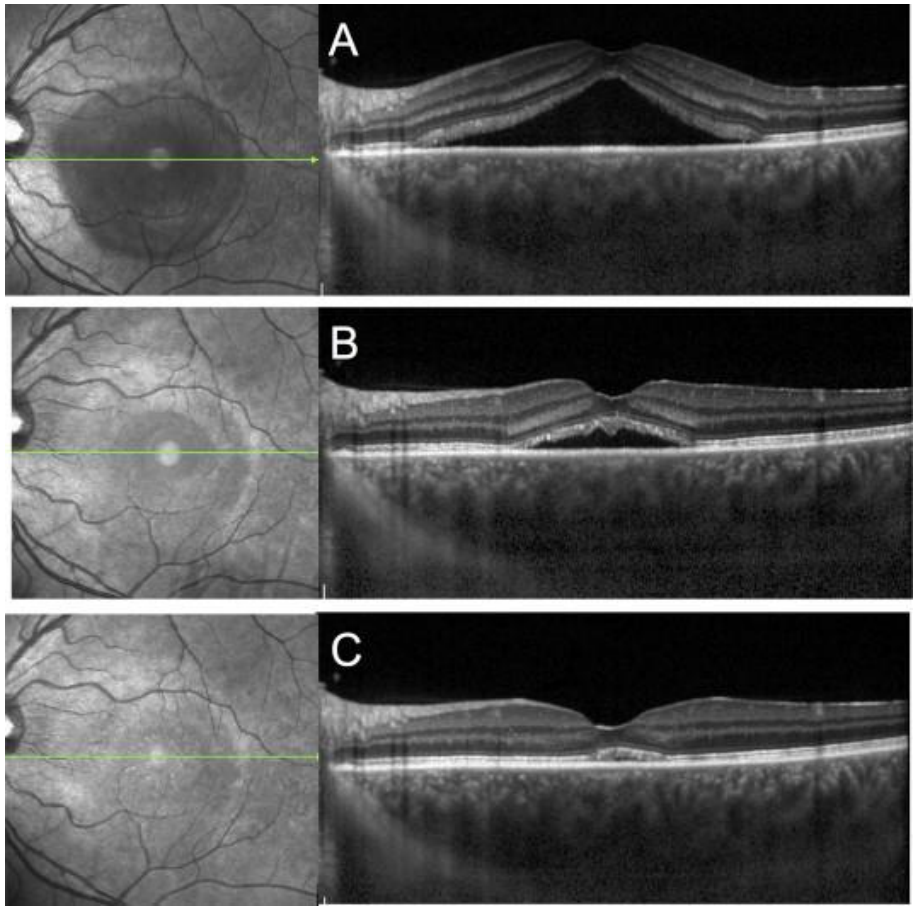

RPE + choroid

RPE pump

choroidal flow & permeability

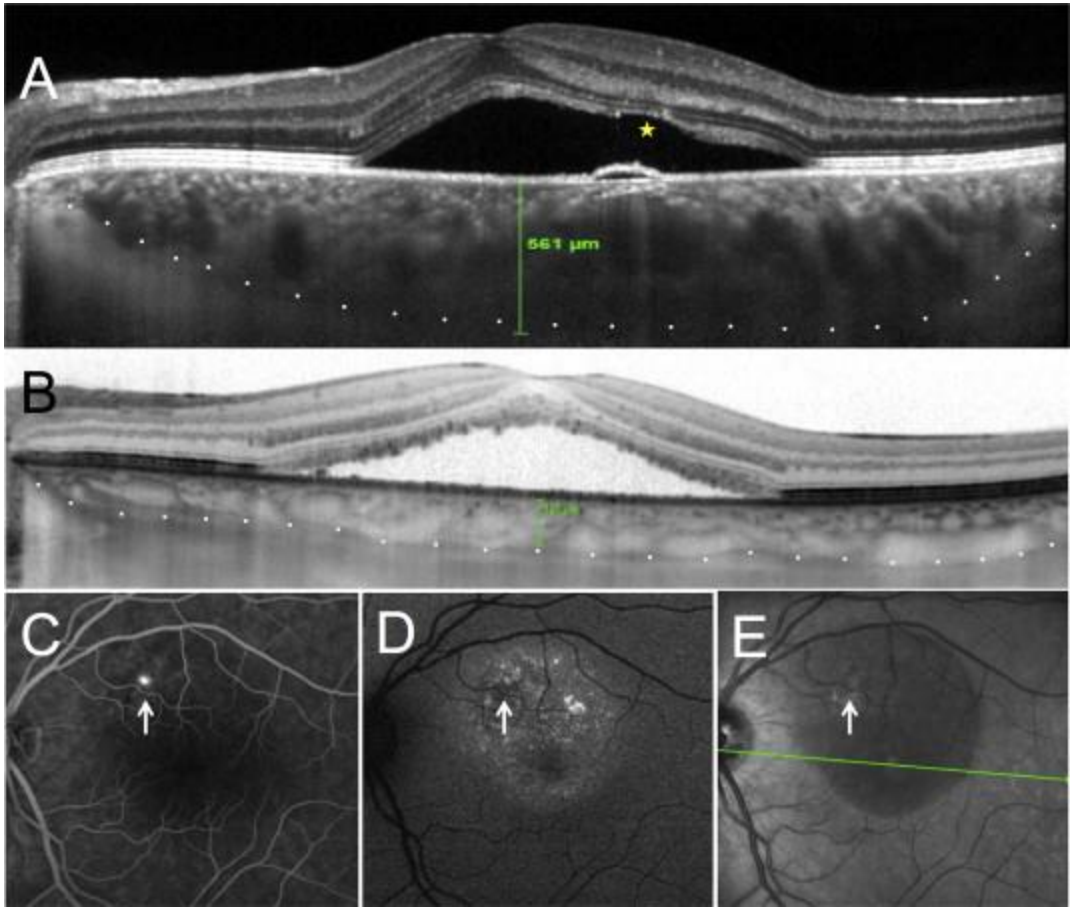

Chronic Central serous chorioretinopathy

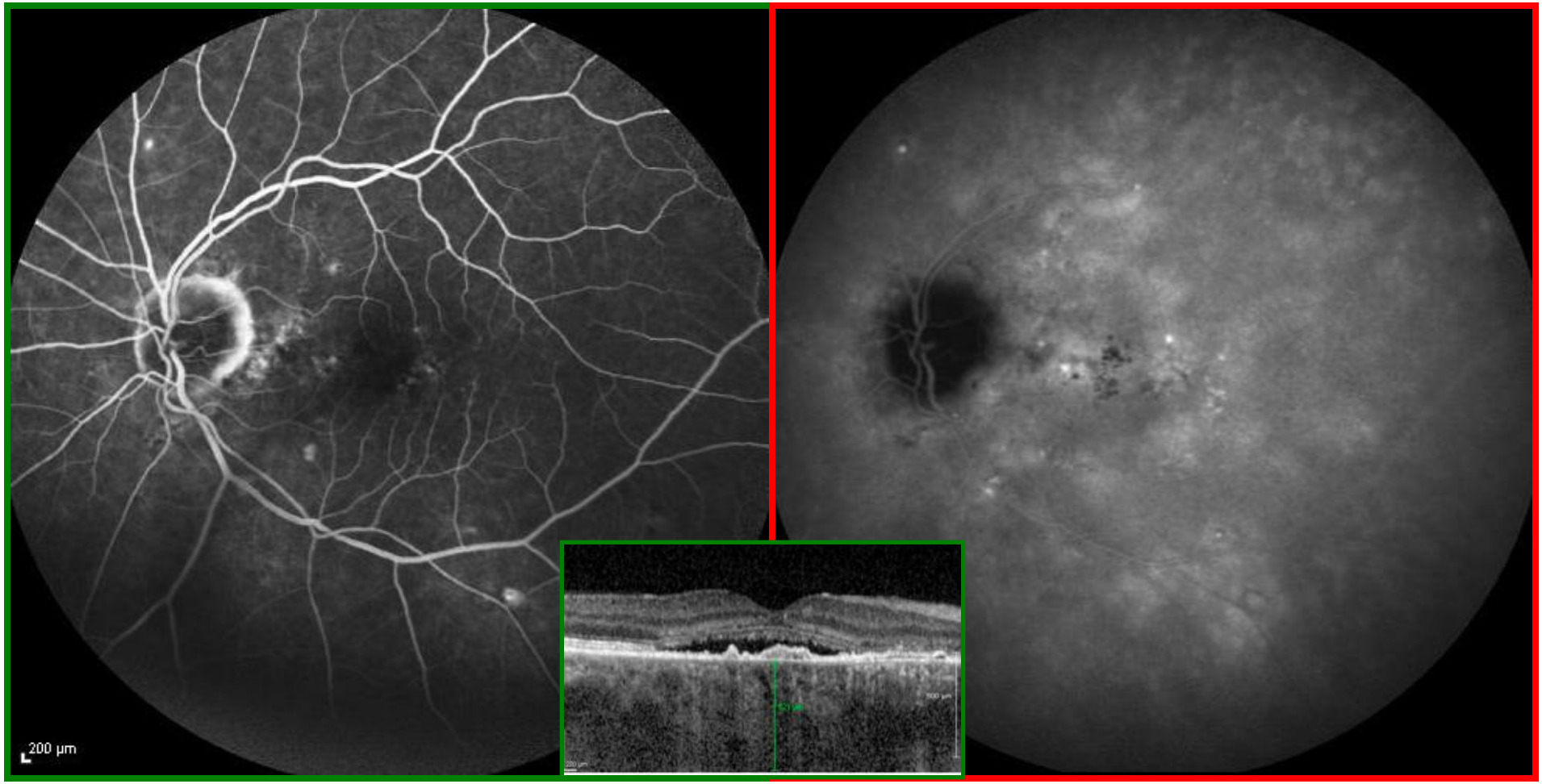

Symptomen (chronische) serosa

- Metamorfopsie
- Gestoord kleurenzien
- Daling van de contrastgevoeligheid
- Vlek in beeld
- Visusverlies afhankelijk van al dan niet betrokkenheid van de macula

Acuut/Chronisch

<u>Acute</u> CSC

- (vrij)plotse loslating van de neuroretina (met evt PEL)
- Vaak binnen 2-3 maanden spontane remissie
- 15-20% recidief
- 5-15% uiteindelijk chronisch

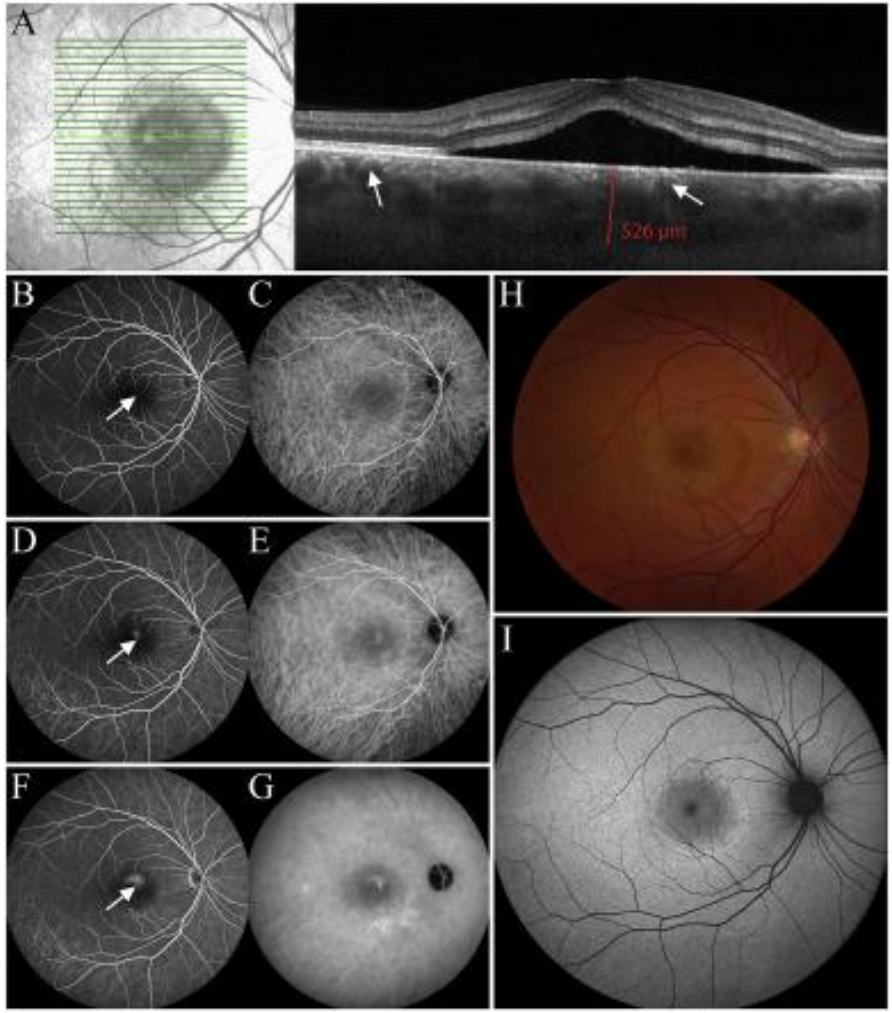

Acuut/Chronisch

Chronische CSC

- Meestal is chronische CSC de primaire presentatie
- Pt zijn gem. 10 jaar ouder tov acute CSC
- Vaker afwijkingen in 2 ogen tov acute CSC

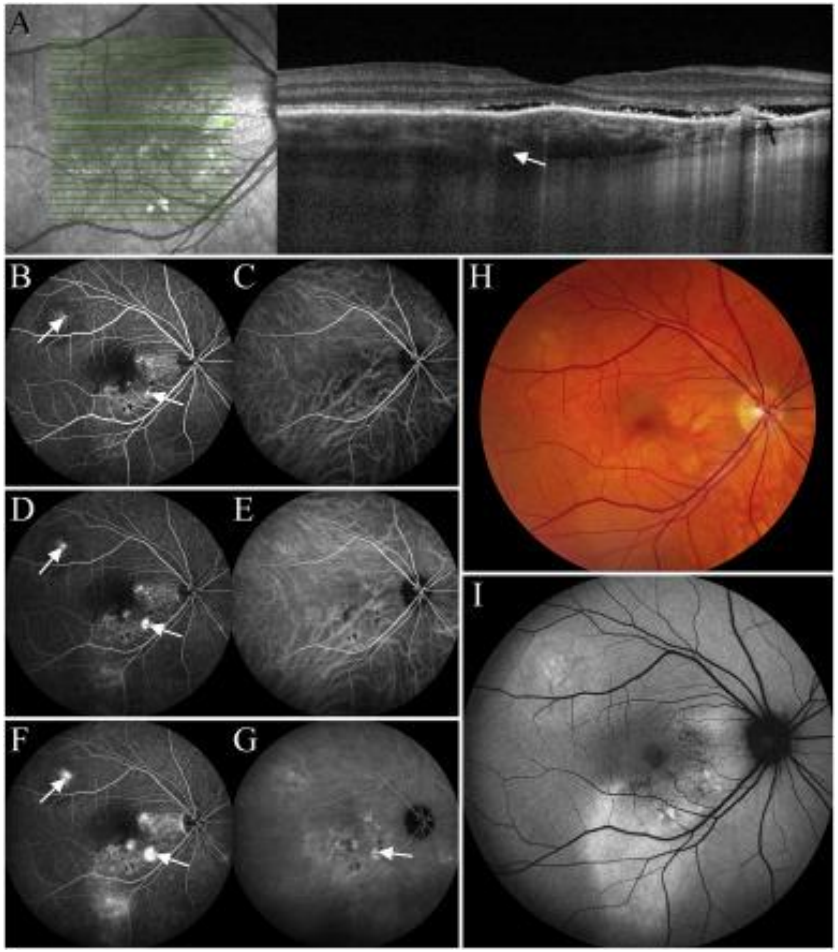

Acuut/Chronisch

Beloop <u>Chronische</u> CSC

- Zelden spontaan herstel binnen 2-3 maanden
- Slechtere visuele prognose
- Kans op blijvende schade van de retina

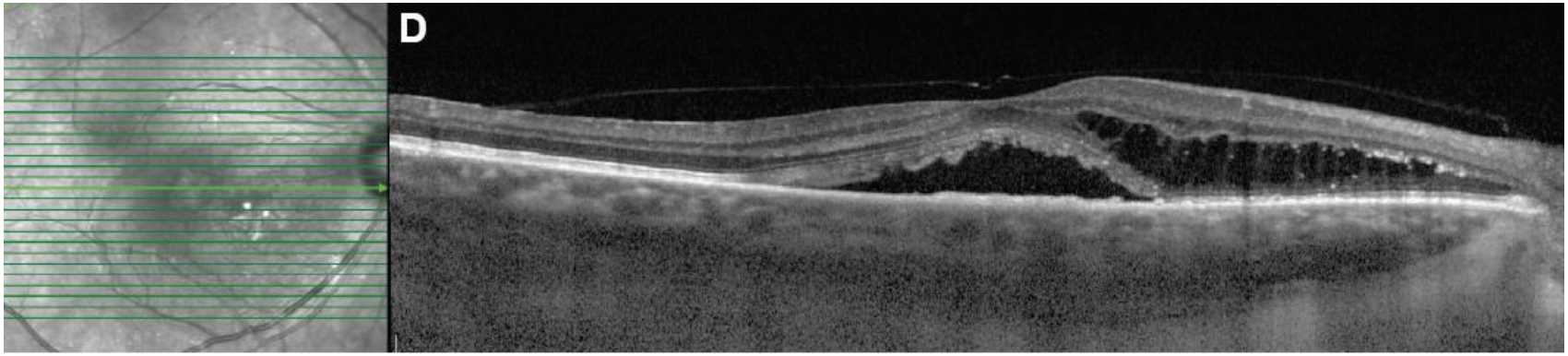

Risicofactoren

- Man > vrouw
- Pt vaak < 55y

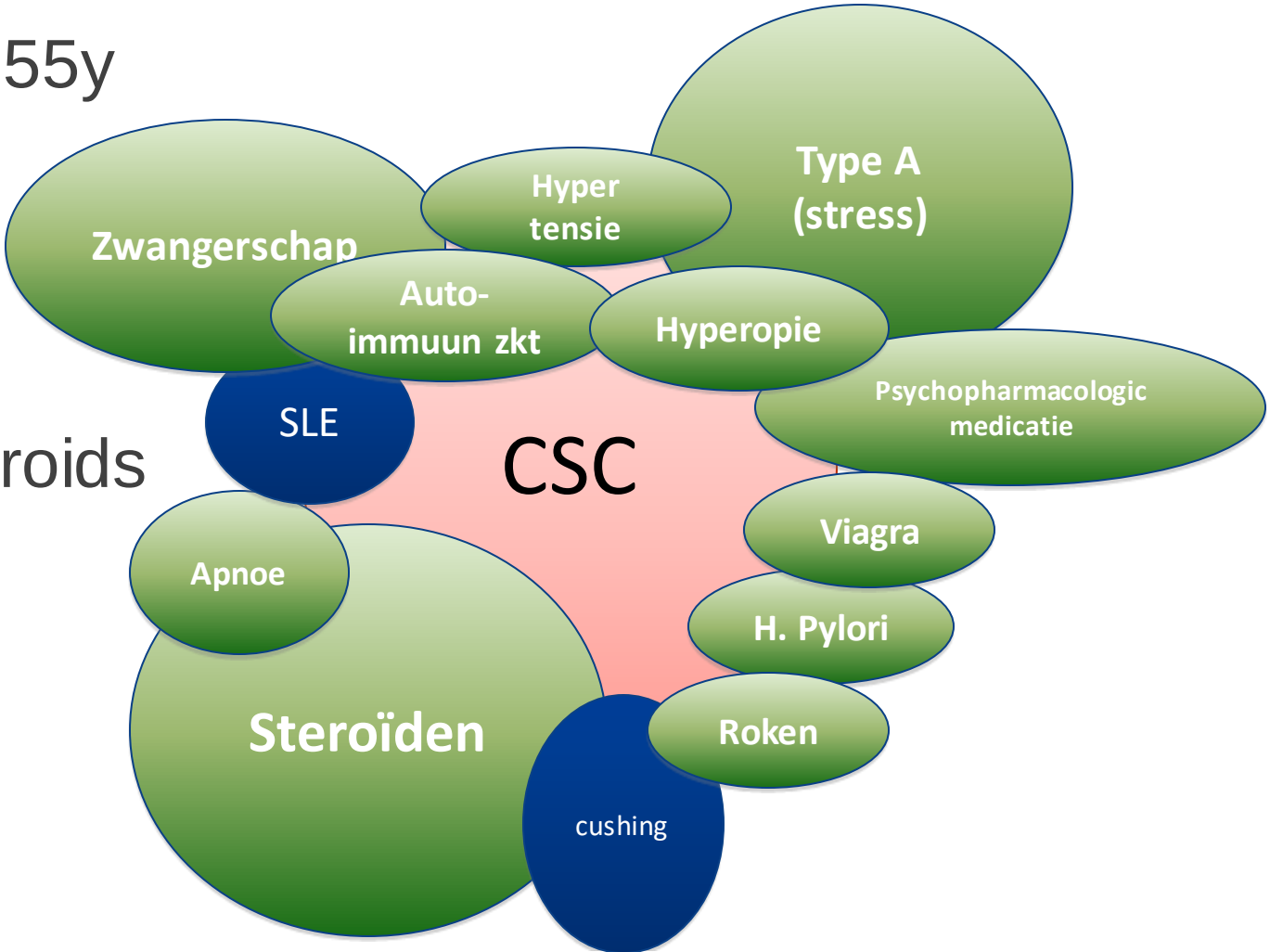

- Corticosteroids
- “Stress”

Chronische CSC

- De meest gebruikte behandel methoden:
  - Eplerenone
  - Micropulse laser
  - Halve-dosis photodynamische therapy (PDT)

Photodynamic therapy versus micropulse laser treatment in **chronic** central serous chorioretinopathy

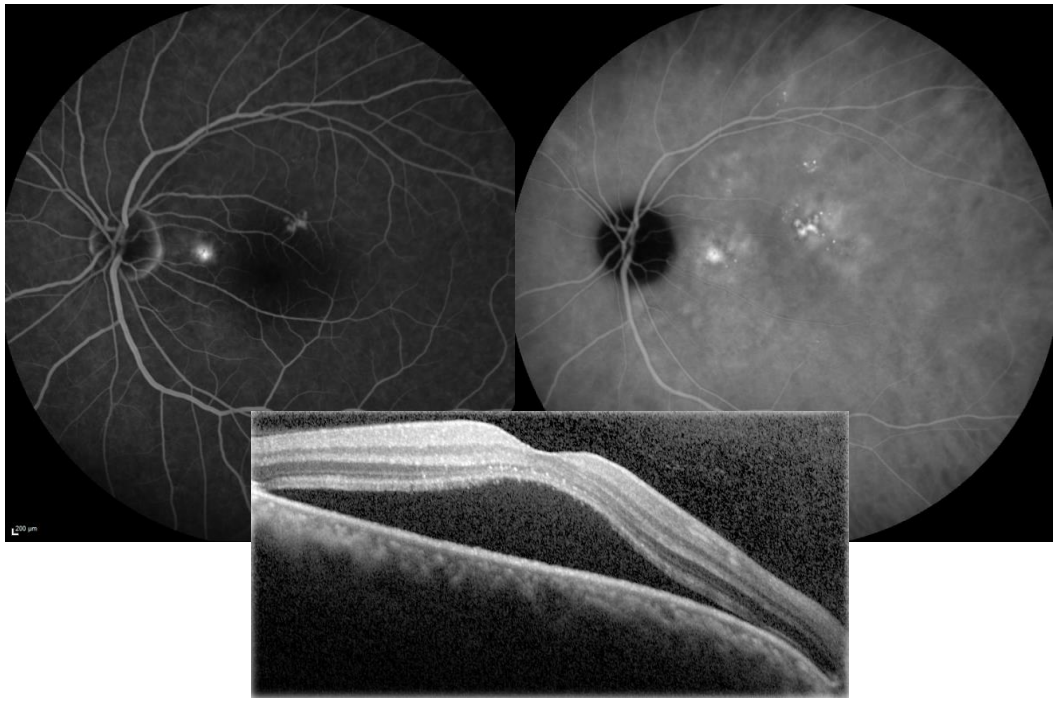

ICGA-guided treatment

Primary outcome anatomical

Conclusie

Photodynamic therapy is more effective than micropulse laser in the treatment of chronic CSC

Van Dijk et al. Ophthalmology 2018; Van Rijssen et al. Prog Ret Eye Res 2019

THE SPECTRA TRIAL

SPECTRA trial: Photodynamic therapie versus eplerenone

Conclusie

PDT veel effectiever dan eplerenone in de behandeling van chronische serosa (CSC)

T. Van Rijssen et al. AM J Ophthalmol 2022 Jan

VICI trial: Eplerenone versus placebo

- ‘The VICI trial found no evidence of a clinically important benefit of eplerenone for the treatment of CSCR. This result is an important outcome that will change clinical practice, as eplerenone is commonly used by ophthalmologists as a first-line treatment for CSCR’.

Lancet 2020, Lotery et al.

Conclusie behandeling CSC

- PDT lijkt voor CSC de meest effectieve behandeling
- Succeskans van 70-100% in de literatuur
- Succes qua visusverbetering, retinale gevoeligheid en anatomisch resultaat op OCT
- Kans op bijwerkingen zeer klein (<1% kans op CNV, atrofie)

polypoïdale choroïdale vasculopathie (PCV)

- PCV is een aandoening van het netvlies, waarbij ‘poliepen’ ontstaan onder het netvlies.

- Het wordt soms gezien als een vorm van leeftijdsgebonden maculadegeneratie

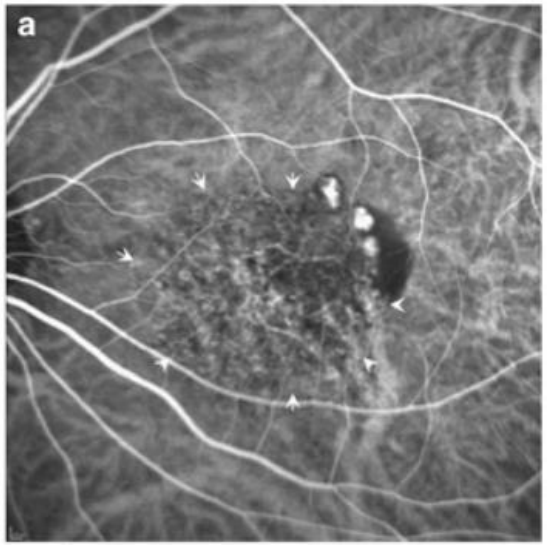

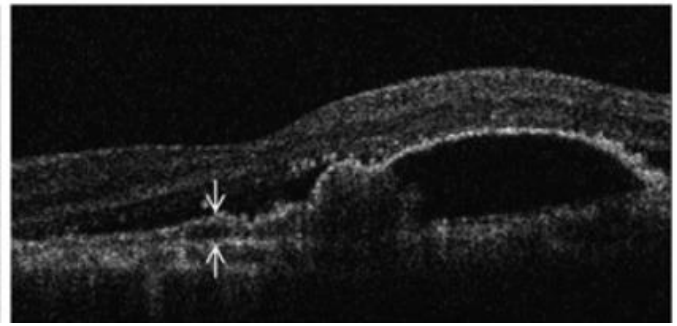

PCV

Kan voorkomend bij
- LMD, al dan niet met BVN (soort neovascularisatie)
- CSC
- Of zonder een van deze aandoeningen

Wordt met name gezien in Aziatische patiënten

Klachten lijken voor patiënten op LMD

PCV

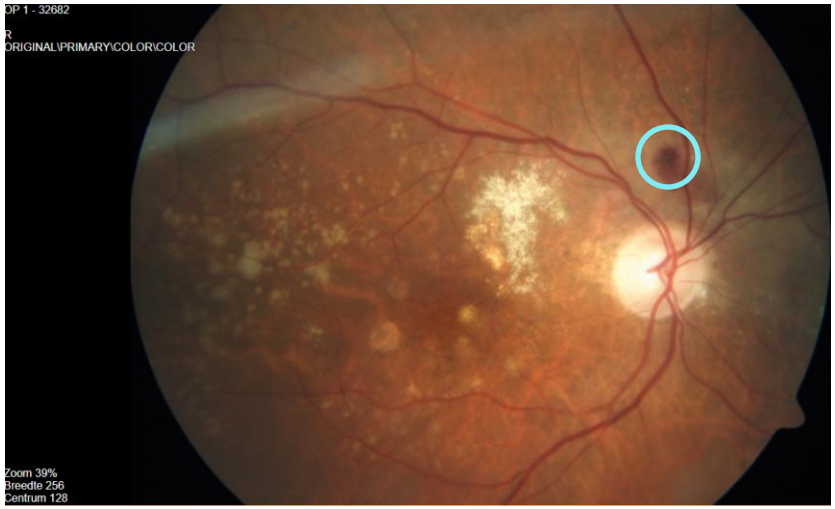

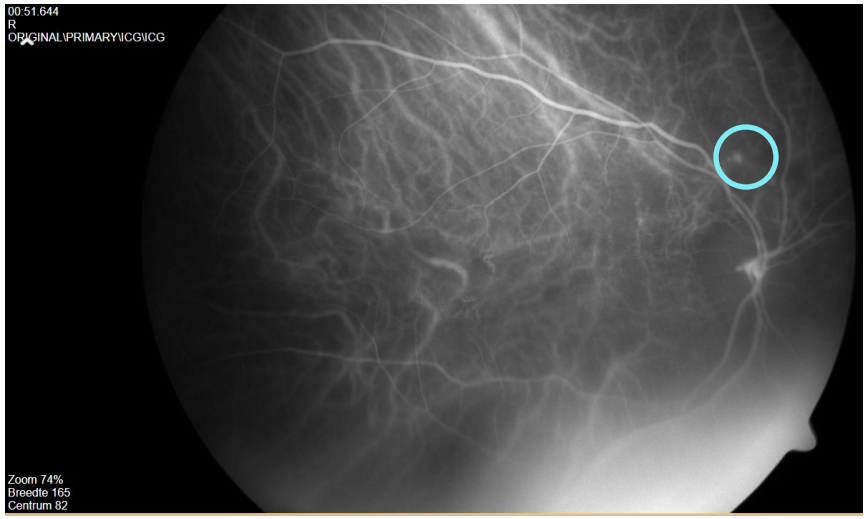

In fundo:
- Rood/oranje nodules
- Bloeding
- Harde exsudaten

Op ICG:
- Vroege hyperfluorescente spot

PCV

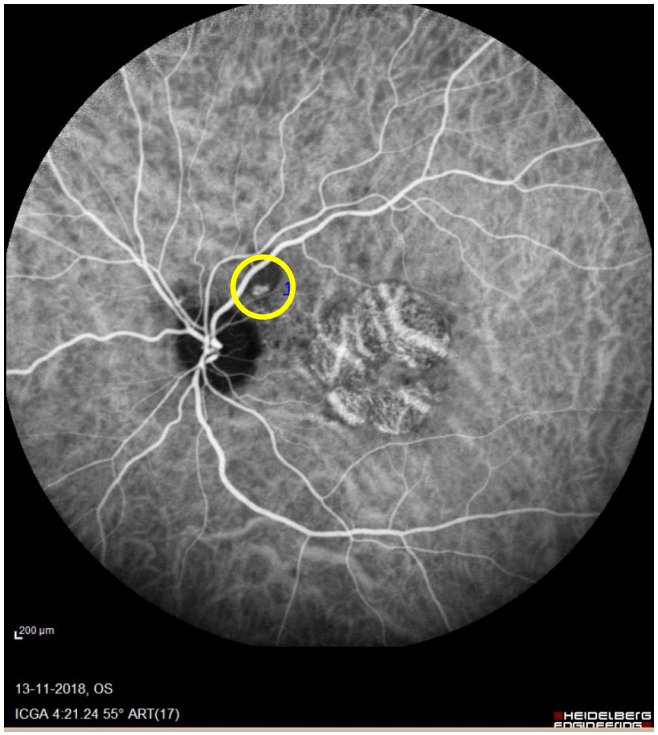

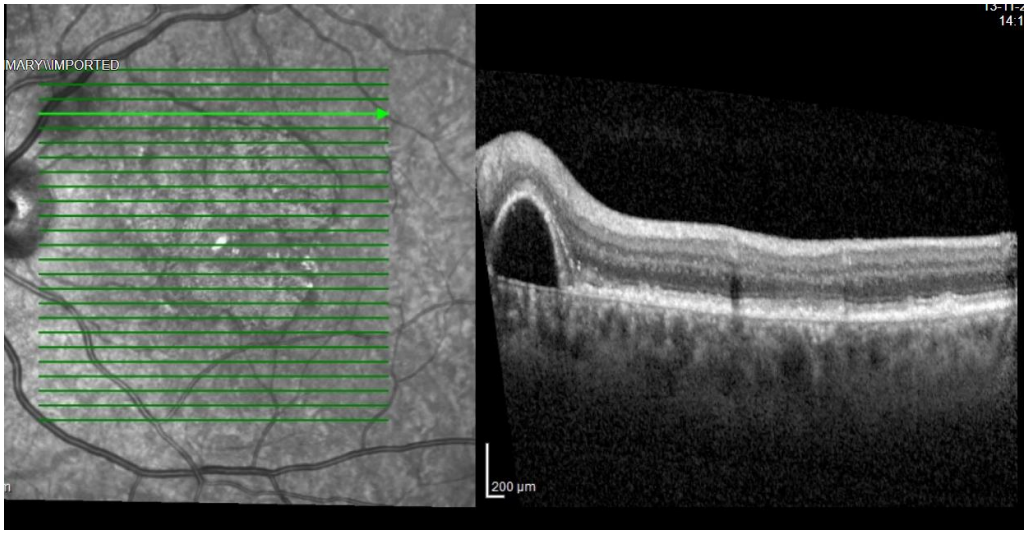

Op OCT:

- Sharped-peaked PED
- vlakke irregulaire PEL(FIPED)
- sub-retinaal vocht

PCV

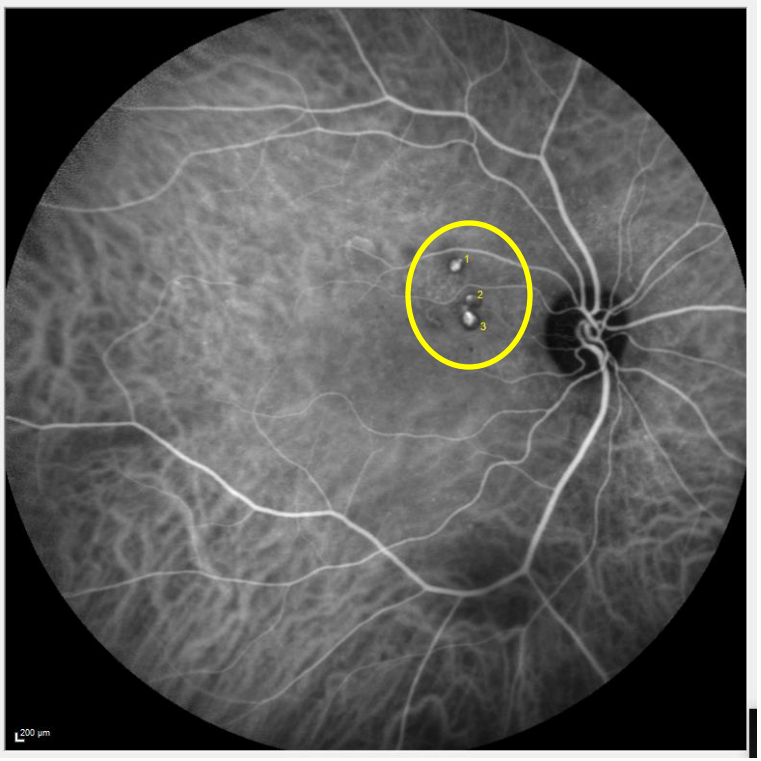

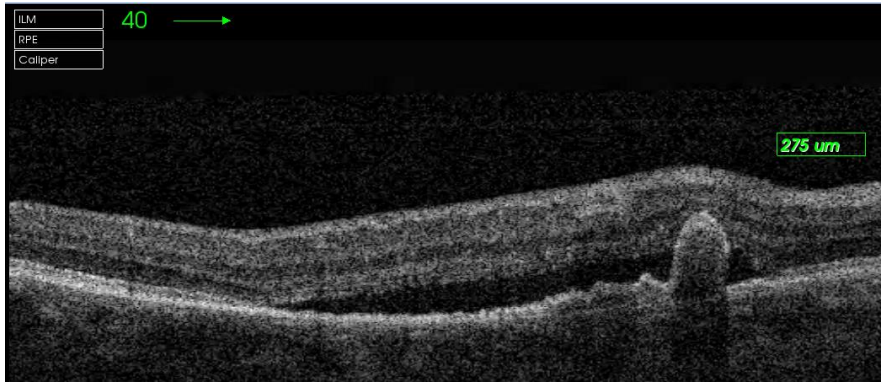

Op OCT:

- Sharped-peaked PED
- vlakke irregulaire PEL(FIPED)
- sub-retinaal vocht

PCV behandeling

- Intra-vitreale injecties (IVI's)
- Mogelijk kan aanvullend PDT gedaan worden
- Bij poliepen in de perifere retina : focale laser overwegen

+

PCV

PDT versus Anti-VEGF bij PCV

Op basis van de literatuur en de klinische ervaring van de werkgroep:
is het toevoegen van PDT aan de anti-VEGF behandeling
bij aanvang van de behandeling bij een patiënt met een duidelijke diagnose PCV
zeker te overwegen.

Veelal is de diagnose PCV echter niet altijd gelijk duidelijk bij start van de behandeling.
Deze patiënten zullen dan eerst behandeld worden met anti-VEGF monotherapie.
Pas bij onvoldoende effect zal dan de diagnose PCV gesteld worden
met aanvullend onderzoek (FAG /ICG).

Toevoegen van PDT lijkt dan echter minder zinvol zijn gebaseerd op de resultaten
van de PLANET studie (Wong, 2019).
Hierbij moet echter opgemerkt worden dat de patiënten in deze studie
behandeld werden met aflibercept waardoor de situatie anders is dan in NL waar gestart
wordt met bevacizumab.

Choroidaal hemangioom

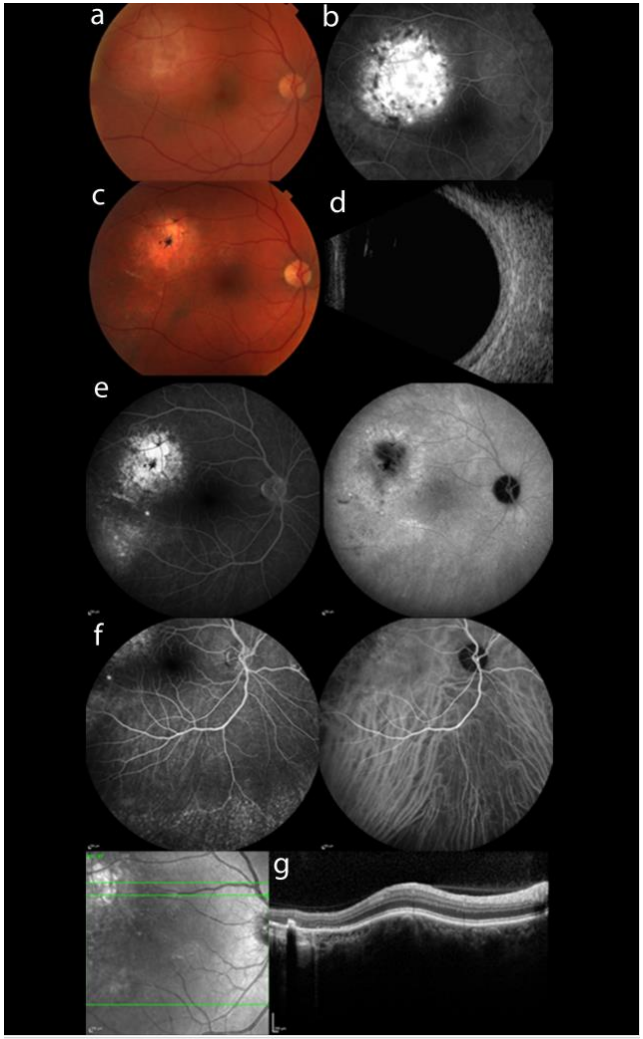

<u>Choroidaal hemangioom</u>

- Benigne
- Vasculaire tumor
- Geen systemische associaties
- Unilateraal/unifocaal

Foto's van M.Stehouwer et al. Acta Ophthalmol 2020

Choroidaal hemangioom

<u>Symptomen</u>
Lang asymptomatisch
Tot ontstaan van:
- cystoid oedeem (CME)
- sub-retinaal vocht (SRF)
- exsudaten
- hypermetropie

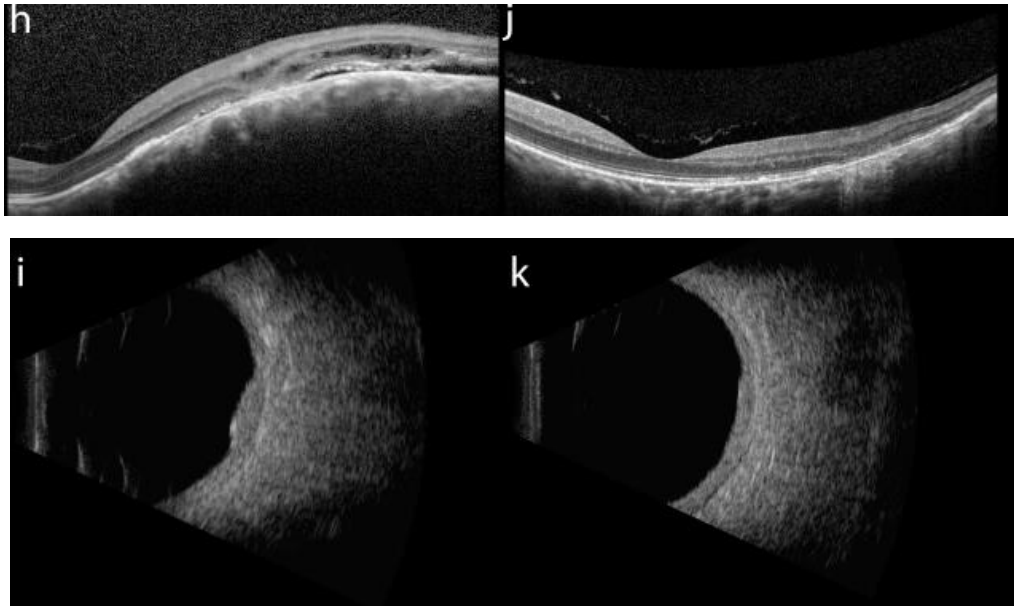

Foto's van M.Stehouwer et al. Acta Ophthalmol 2020

Choroidaal hemangioom

<u>Diagnostiek</u>

- Funduscopie
- Echo-B scan
- FAG/ICG
- OCT

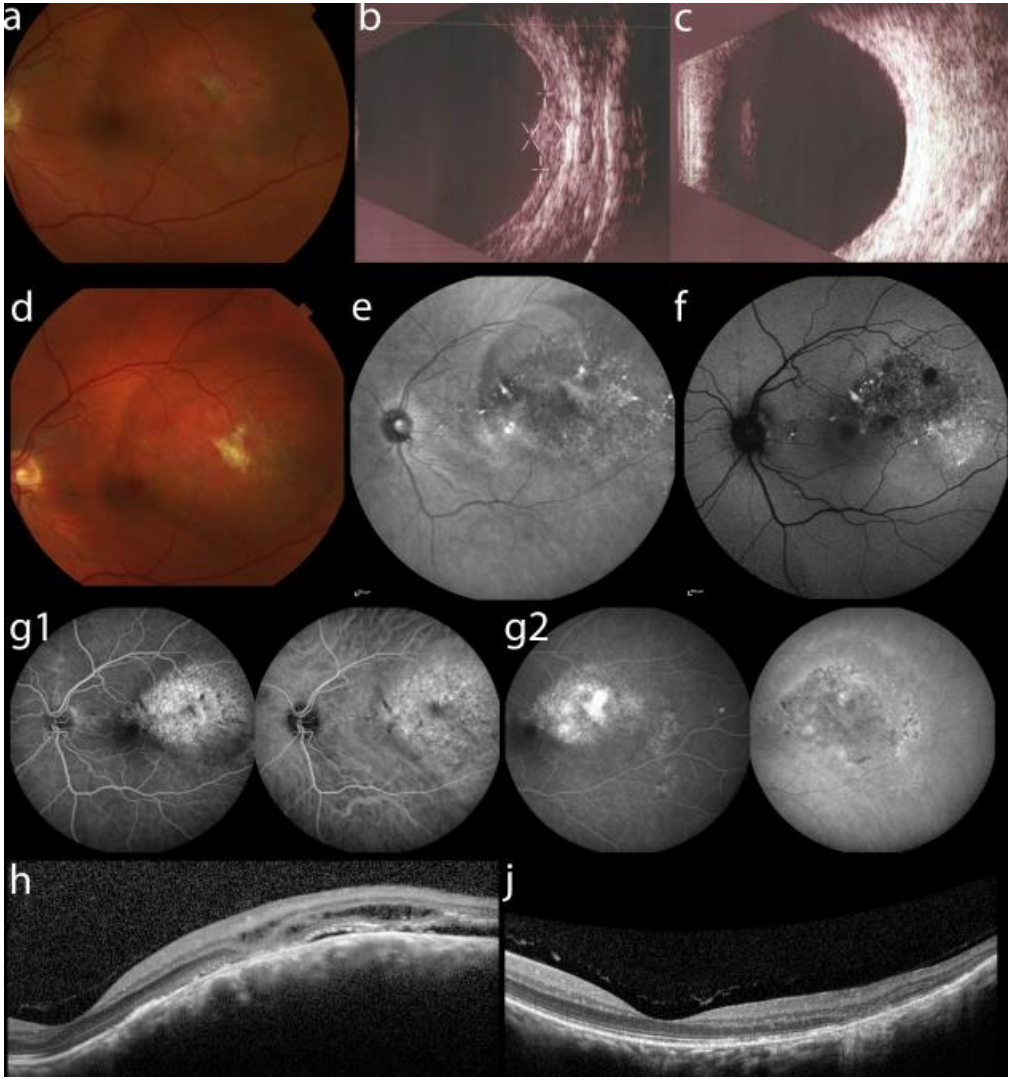

Foto's van M.Stehouwer et al. Acta Ophthalmol 2020

Choroidaal hemangioom

Behandeling

PDT -> selectieve specifieke tumor destructie
Bij sterke exsudatie mogelijk icm Anti-VEGF

Studies rapporteren gunstige resultaten over PDT bij choroidaal hemangioom

Regressie van exsudatie in 80-100 %
Visusverbetering of stabilisering in ten minste 80%
Afname van tumordikte in een zeer hoog percentage, vaak in 100%
Veiligheid van PDT bij choriodaal haemangioom lijkt gunstig

PDT

Indicatie	Standaard	CSC	PCV	Hemangioom
Dosering (mg/m2)	6	3	6	6
Inloop tijd (sec)	15	15	15	1
Duur beh.(sec)	83	83	83	83

Halve dosis

Hele dosis

Amsterdam UMC
University Medical Centers

Conclusie

PDT is een effectieve veilige behandeling
Met name geschikt voor patiënten met
- CSC
- PCV
- Choroidaal hemangioom